



## REMPACEMENT D'UNE PRÉMOLAIRE SUPÉRIEURE AVEC UN IMPLANT EN CÉRAMIQUE DE ZIRCONE : DE LA MISE EN PLACE DE L'IMPLANT À 5 ANS DE SUIVI

### REPLACEMENT OF A MAXILLARY PREMOLAR WITH A ZIRCONIA CERAMIC IMPLANT: FROM IMPLANT PLACEMENT TO 5 YEARS FOLLOW-UP

Sammy Noubissi DDS MS,  
Private Practice Limited to Dental Implantology, Silver Spring, Maryland USA

#### INTRODUCTION

Les Implants en titane ont été couronnés de succès avec de très bons résultats et un recul s'étalant sur cinq décennies. Ils ont été utilisés dans une grande variété de cas cliniques. Leur montée en popularité en tant que modalité de remplacement des dents a conduit à une augmentation du nombre de fabricants et une variété de protocoles de fabrication. Cependant les défis esthétiques et la croissance en nombre de rapports cliniques et scientifiques sur la sensibilité et l'allergie (1,2,3) au titane ont présenté des cas allant d'une irritation locale des tissus péri-implantaires, à l'échec spontanée et inexplicable de l'implant, à des douleurs articulaires, irritation de la peau, fatigue générale et même la nécrose osseuse ont été constatées. Comme dans le cas de la chirurgie orthopédique, la dernière décennie a vu une forte augmentation de l'utilisation des biocéramiques en dentisterie et en implantologie dentaire (5) en particulier. Grâce au polycristal de zirconie, ses excellentes propriétés biomécaniques, l'absence d'activité galvanique (6) et sa capacité de résistance à l'oxydation est aujourd'hui la biocéramique implantable de choix. Le cas présenté ici est celui où un patient avec une sensibilité de métal visait à remplacer une dent manquante par un implant tout en exigeant une solution entièrement sans métal. En dentisterie, tant pour des raisons esthétiques que fonctionnelles, il ya eu un changement fondamental en terme de matériaux utilisés pour l'implantation et la restauration d'implants dentaires. Les biocéramiques et autres matériaux réellement biocompatibles et les non-métaux remplacent rapidement les alliages métalliques. La biocéramique Yttrée Tetragonale zirconie polycristalline (Y-TZP) dans lequel le composant principal est l'oxyde de zirconium (ZrO<sub>2</sub>) est en passe de devenir le matériau de choix pour l'implantation dentaire et les prothèses fixes (7).

#### Mots clés :

Zirconie - Implants - Biocéramiques - Greffe osseuse-Zirconia

#### INTRODUCTION

*Titanium implants have been successful with a solid track record over five decades and have been used in a broad range of clinical situations. Their rise in popularity as a tooth replacement modality has led to an increase in the number of manufacturers and a variety of manufacturing protocols. However aesthetic challenges and the increased reports of sensitivity (1,2,3) to titanium and titanium alloy dental implants have presented host responses ranging from local soft tissue irritation to spontaneous unexplainable implant failure, to joint pain, skin irritation, fatigue and even bone necrosis have been made. In a similar way to medical orthopedics, the last decade has seen a sharp increase in the use of bioceramics in dentistry and in dental implantology (5) in particular. Thanks to polycrystal zirconia thanks with its excellent biomechanical properties, absence of galvanic activity (6) and resistance to oxidation has emerged as the implantable bioceramic of choice. The case presented here is one where a patient with metal sensitivity sought to replace a missing tooth with an implant and requesting a completely metal free solution. In dentistry, for both aesthetic and functional reasons, there has been a paradigm shift in the types of materials used for implantation and restoration of dental implants. Bioceramics and other truly bioinert and biocompatible non-metals materials are rapidly replacing metal alloys. The bioceramic Yttria-Stabilized Tetragonal Zirconia polycrystal (Y-TZP) in which the main component is zirconia (ZrO<sub>2</sub>) is fast becoming the material of choice for dental implantation and fixed prosthetics (7).*

#### Keywords :

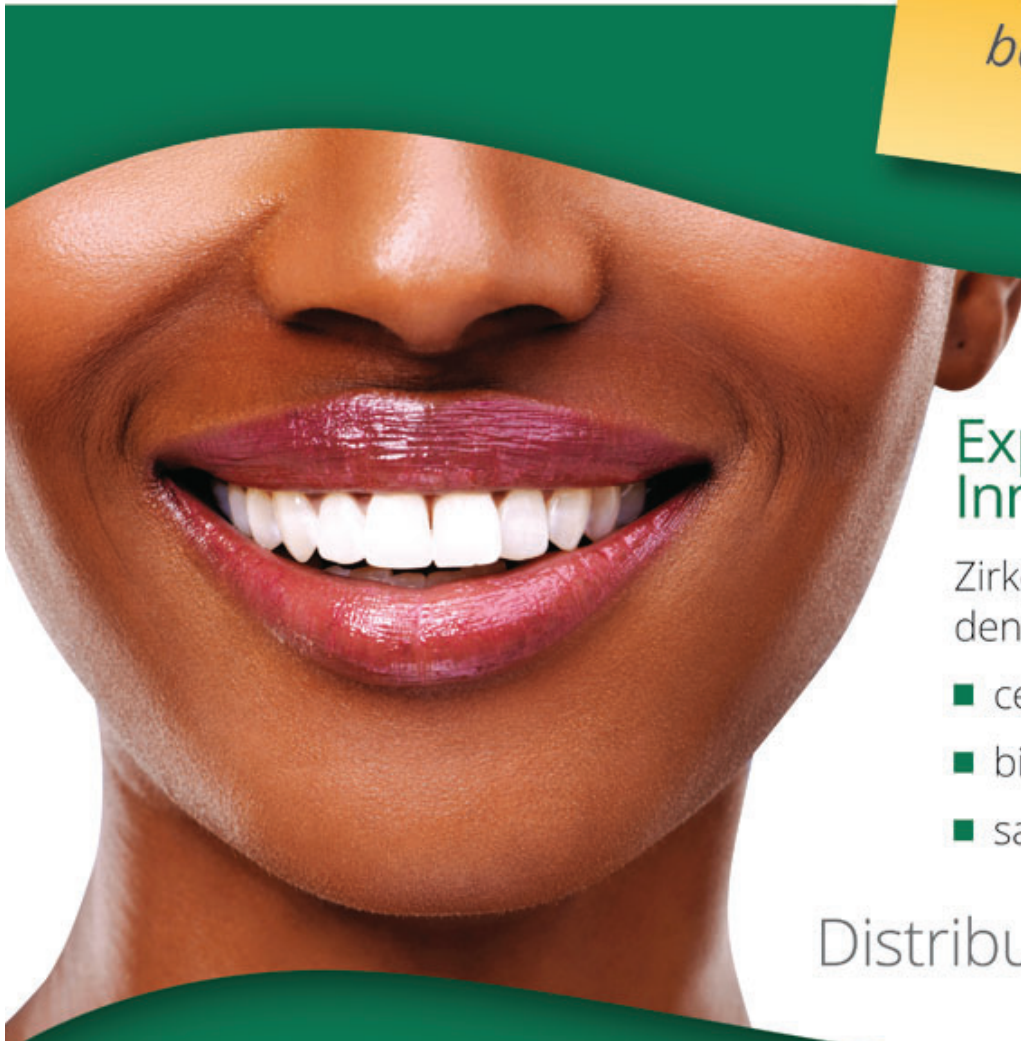Zirconia - Implants - Bioceramics - Bone grafting



swiss made



Visit us at booth #211



## Experience & Innovation

Zirkolith® – naturally white dental implants

- ceramic solutions
- biocompatible
- safe

### Distributors Welcome

[www.zsystems.com](http://www.zsystems.com)



#### Headquarters

Z-Systems, AG, Bittertenstrasse 15, CH-4702 Oensingen, Switzerland  
Phone +41 (0)62 388 69 69, Fax +41 (0)62 388 69 70

#### Africa Office Contact

WhatsApp/Viber phone number: 1-240-412-7907  
Skype Number: Zirkolith.Africa  
support@zsystems.com, www.zsystems.com

**Etude de cas:**

Une femme de 26 Ans s'est présentée avec une prémolaire maxillaire manquante (**Photo n ° 1**), la dent avait auparavant subi un traitement radiculaire et à la suite d'une infection récurrente la patiente est allée à une clinique d'urgence afin d'extraire la dent extraite. Antécédents médicaux et dentaires ont été relevés, et les examens radiographiques cliniques ont été réalisés. La radiographie tridimensionnelle (CBCT) a révélé que plus de la moitié de la crête osseuse vestibulaire était manquante. L'analyse de l'image volumétrique (**Photo n ° 2**) axiale (**Image 3 #**) et coronale (**Photo # 4**) ont confirmé les résultats cliniques de la carence de la crête sur le site # 12. La patiente a révélé le fait qu'elle est allergique à divers objets métalliques tels que des bijoux, elle a demandé que d'un implant non-métallique soit utilisé et que l'amalgame sur la deuxième prémolaire adjacente soit remplacé par une couronne ou un inlay en céramique.

La séquence de traitement se ferait en deux phases en commençant par le placement d'un implant céramique de zircone avec augmentation simultanée de la crête ainsi que la possibilité de temporisation immédiate. Des empreintes ont également été prises afin de fabriquer une prothèse amovible afin de protéger l'implant (**Photo n ° 5**) durant la période de l'osseointegration dans le cas où une temporisation immédiate ne serait pas possible. Quatre mois plus tard, une couronne céramique sera scellée au pilier en zircone de l'implant.

**Case Report:**

A 26 year-old female presented with a missing maxillary left first premolar (**Picture #1**), the tooth had a history of root canal therapy and as a result of recurrent infection the patient went to an emergency clinic to have the tooth extracted. Medical and dental history were taken, clinical and radiographic exams were performed. The three-dimensional x-ray (CBCT) revealed that most of the buccal plate was missing. Examination of the three-dimensional volume (**Picture #2**) axial (**Picture #3**) and coronal (**Picture #4**) slices of the CBCT confirmed the clinical findings of ridge deficiency at site #12. A review of the medical history revealed that patient has sensitivity to various metal objects such as jewelry, she requested that a non-metal implant be used and removal of the amalgam filling on the adjacent second premolar was added to the treatment plan.

The treatment sequence would consist of two phases starting with placement of a zirconia ceramic implant with simultaneous ridge augmentation and the possibility of immediate temporization. Alternatively impressions were also made in order to fabricate a removable implant protective device (**Picture #5**) for the patient to wear during integration time in the event immediate temporization would not possible. Four months later the implant would be restored with a porcelain fused to zirconia crown.

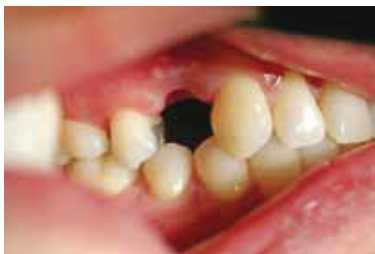

Fig. 1 : Pre-Op

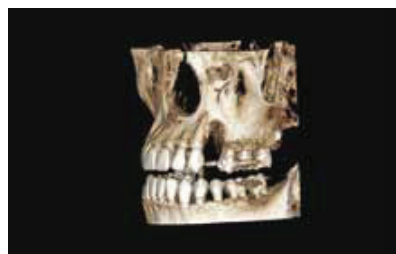

Fig. 2 : Pre-Op 3D




Fig. 3 : Axial view

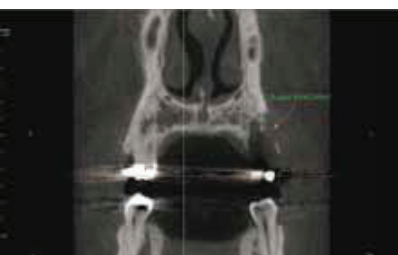

Fig. 4 : Coronal view

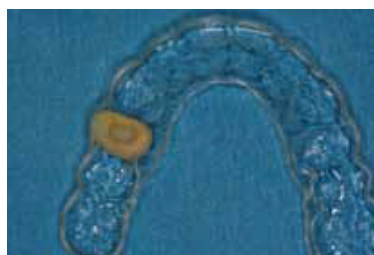

Fig. 5 : Essix appliance

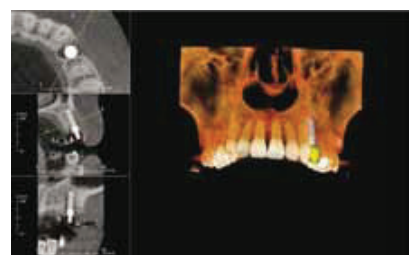

Fig. 6 : Virtual implant planning

Pendant la phase de planification chirurgicale de la CBCT acquis a été examiné en utilisant le logiciel de planification d'implants InVivo de Anatomage et il a été déterminé qu'un implant monobloc en zircone (Zirkolith AG, Oesingen Suisse) d'un diamètre de 4.0mm avec une plate-forme prothétique de 4,8 mm par 12 mm de longueur serait suffisant pour le site et le remplacement de la dent manquante (**Photo n ° 6**). Cette configuration de l'implant a été choisie afin d'optimiser l'esthétique de la restauration permanente.

### Chirurgie Implantaire et d'augmentation de la crête vestibulaire

Un nombre total de cinq carpules de lidocaïne 2% avec 1 /100.000 d'épinéphrine ont été administrées par la méthode d'infiltration se limitant quadrant maxillaire gauche. Une incision intra-sulculaire a été faite. L'alvéole a (**Image 7 #**) été rincée et curetée avec une piézochirurgie à ultrasons (Mectron, Italie) avec la pointe de diamant en forme de poire. Comme observé sur le CBCT initial, l'ostéotomie a commencé dans une position légèrement palatine tout en engageant le forage pilote dans l'os inter-radulaire (**Photo # 8**). L'ostéotomie a été réalisée de façon séquentielle sous irrigation avec les forets céramiques Zirkolith indiqués pour la configuration de l'implant sélectionné.

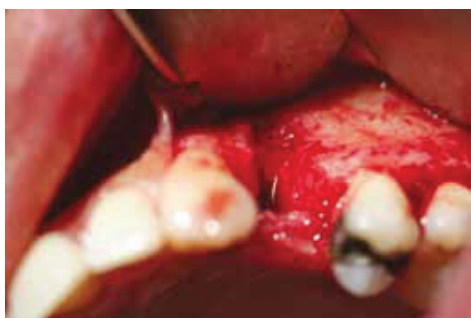

Fig. 7 : Socket

Pendant les phases initiales de l'ostéotomie, il a été subjectivement déterminé que l'os était de densité type II au type III et donc l'ostéotomie était intentionnellement sous-dimensionné pour obtenir une valeur de couple d'insertion de 50 Ncm, ceci afin d'assurer une bonne stabilité primaire de l'implant (Photo # 9). Une évaluation de la stabilité de l'implant avec un appareil Periotest M (Medezintechnik Gulden, Allemagne).

*During the surgical planning phase the acquired CBCT was reviewed using the InVivo implant planning software from Anatomage and it was determined that a one-piece zirconia implant (Zirkolith AG, Oesingen Switzerland) 4.0mm diameter with a 4.8 mm platform by 12mm length would be the most adequate size for the site and replacement of the missing tooth (**Picture #6**). This implant configuration was selected in order to optimize both red and white aesthetics upon permanent restoration.*

### Implant Placement and Ridge Augmentation Surgery

*At the time of surgery, the patient was administered topical anesthetic. A total of five carpules of Lidocaine 2% with 1/100.000 epinephrine was administered by method of infiltration only in the areas extending from distal tooth # 11 to mesial tooth #14 buccally and palatally . An intra-sulcular incision was made and it extended from mesial of tooth #14 to distal of tooth #12. The four-walled socket (**Picture #7**) was rinsed and curetted with an ultrasonic piezosurgery (Mectron, Italy) using the pear-shaped diamond tip. As observed on the diagnostic CBCT, the previous tooth was bi-rooted and as planned the osteotomy was started slightly palatally and engaging the pilot drill in the inter-radicular bone (**Picture #8**). The osteotomy was performed under sequential drilling using profuse irrigation with the Zirkolith ceramic drills indicated for the selected implant configuration.*

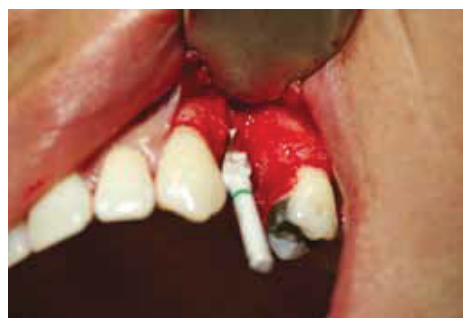

Fig. 8 : Osteotomy

*During the initial phases of the osteotomy it was subjectively determined that the bone was type II to type III quality and hence the osteotomy was intentionally undersized to obtain an insertion torque value of 50 Ncm in order to insure good primary stability of the implant (**Picture #9**). An evaluation of the implant stability with a Periotest M (Medezintechnik Gulden, Germany) device (**Picture #9a**).*

# Open Dental Community

rejoignez la communauté internationale  
des spécialistes dentaires indépendants!



Interventions des membres honoraires de ODC dans le cadre de

## ACDI 2016



D.D.S. Dirk U. Duddeck (Allemagne)

Quality Assessment of 120 Implants.

Do we need a new standard of purity? (EN-FR)

Le Vendredi 29 Janvier, 8h30 - 9h15, salle MOGADORIUM



Med. Dent. Henri Diederich (Luxembourg)

Quality Advanced approach in implantology :

the principles of cortically fixed at once technique (FR-EN)

Le Samedi 30 Janvier, 12h - 12h30, salle MOGADORIUM



Dr. Mohamad El Moheb (France)

MPM pour faciliter la greffe osseuse (FR)

Le Vendredi 29 Janvier, 15h - 15h30, salle GHARNATA



Atelier  
pratique

Med. Dent. Diederich et Dr. El Moheb

Chirurgie et prothétique avancée :

implants en deux pièces

VS implants monoblocs et ptérygoïdiens

Le Vendredi 29 Janvier, 13h - 18h

Détails et inscription

[fr.opdeco.org](http://fr.opdeco.org)

0033617680642

[facebook.com/opdentalcommunity](https://facebook.com/opdentalcommunity)

[info@opdeco.org](mailto:info@opdeco.org)



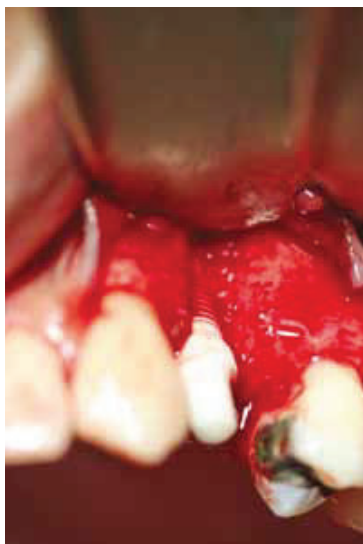

Fig. 9 : Immediately post implant placement

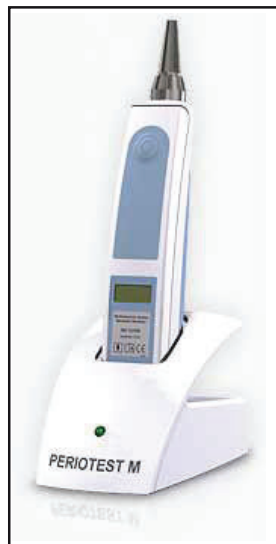

Fig. 9a: Periostest M

Le Periostest (Photo # 9a) est un instrument qui mesure la stabilité de l'implant au moyen de l'évaluation de l'amortissement de l'implant lors de percussions électromécaniques et cela permet une évaluation objective de l'évolution de l'intégration de l'implant (4). Les valeurs (PTV) observés allant de -8 à +50 avec -8 comme étant la valeur la plus élevée en termes de stabilité de l'implant. Les tests de stabilité de l'implant ont été faits immédiatement après la pose de l'implant et des valeurs d'une moyenne de -3,2 ont été observées. Puisque le filetage de l'implant était visible sur la face vestibulaire, une greffe de régénération osseuse guidée (**Image # 10, # 11 et # 12**) a été faite en utilisant de l'os spongieux allogénique et minéralisé (Puros, Zimmer) et une membrane résorbable (Epiguide, Curasan AG, Allemagne). Compte tenu des valeurs PTV favorables immédiatement après la pose de l'implant, il a été décidé de procéder à la temporisation immédiate de l'implant en utilisant la couronne provisoire en poly méthacrylate de méthyle (PMMA) qui avait été initialement placé dans l'appareil Essix de protection amovible (**Photo n ° 5**).

*The periostest is an instrument that measures implant stability by means of assessing the damping of the implant upon electromechanical percussion it allows for an objective assessment of implant integration progress (4). The values (PTV) observed range from -8 to +50 with -8 being the highest measurement value of implant stability. Implant stability testing was done immediately after placement and PT values of an average of -3.2 were observed. Most of the implant buccal threads were exposed and guided bone regeneration (**Picture #10, #11 and #12**) was done using allogenic mineralized cancellous bone (Puros, Zimmer) and a resorbable membrane (Epiguide, Curasan AG, Germany). Given the favorable PTV, it was decided to proceed with direct immediate temporization of the implant using the Poly Methyl Methacrylate (PMMA) temporary crown that was initially placed in the removable protective Essix appliance (**Picture #5**). Two weeks later the*

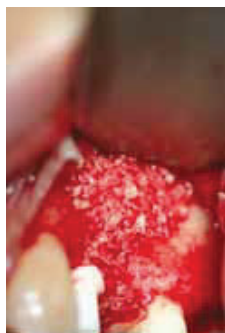

Fig. 10: Bone graft cancellous

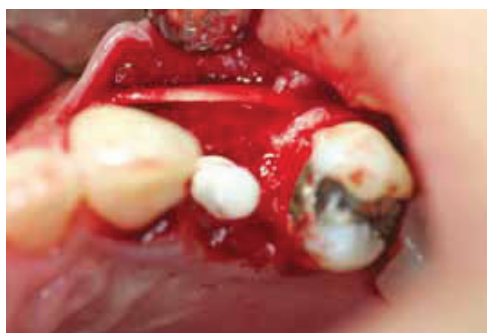

Fig. 11: Membrane collagen

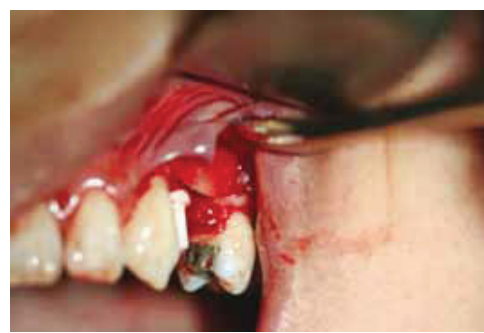

Fig. 12: Membrane collagen-buccal view

Deux semaines plus tard, la patiente est revenue pour l'enlèvement de sutures (Image n ° 13) et la cicatrisation des tissus mous et durs étaient en bonne voie. La stabilité de l'implant a été évaluée tous les 30 jours pendant quatre mois (**tableau n ° 1**). Les valeurs PTV relevées lors de chaque visite et les valeurs moyennes au moment de la restauration se sont améliorées à - 5,6 confirmant une stabilité suffisante (**référence n ° 5**) de procéder à la phase de restauration permanente.

patient returned for suture removal (**Picture #13**) and healing of soft and hard tissue were in good progress. The implant was evaluated every 30 days for four months thereafter (**Table #1**). Periotest values were collected at each visit and the average values at the time of restoration improved to - 5.6 confirming more than sufficient stability (**reference # 5**) to proceed with the permanent restorative phase.

Implant Position	PTV DAY#1			PTV 2 WEEKS			PTV 4 WEEKS			PTV 2 MONTHS			PTV 4 MONTHS		
12	3.2	3.4	3.3	2.1	2.0	1.8	2.8	3.2	3.6	3.9	4.5	3.8	5.6	5.8	5.7

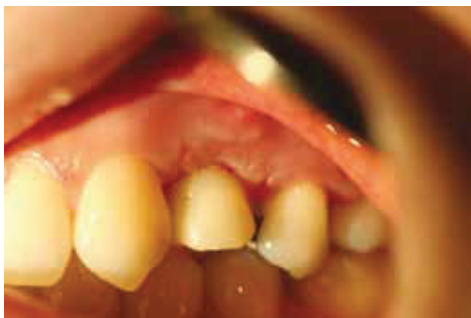

Fig. 13: Two weeks post-surgery

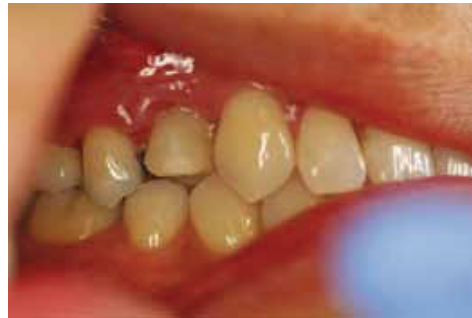

Fig. 14: Four Months post-surgery

**Phase Prothétique :**

Quatre mois après la pose de l'implant, basé sur l'examen clinique (**Image # 14**) et après avoir déterminé la stabilité des implants, il a été décidé que pour des raisons fonctionnelles et esthétiques, la restauration prothétique sera réalisée avec couronne ceramo-zircone. L'excès de tissus mous qui couvrait la marge réparatrice de l'implant a été enlevé avec un laser diode, un moignon d'empreinte en PEEK a été placé sur le pilier de l'implant (**Image # 15**). Une empreinte classique a été faite avec du polyvinylsiloxane, le bouchon a été repris dans l'empreinte (**Image n ° 16**), une réplique de tissus mous

**Restorative:**

Four months after implant placement, based on clinical examination (**Picture #14**) and after determining adequate implant stability, it was decided that for functional and aesthetic purposes, the implant would be restored with a porcelain fused to zirconia (PFZ) crown. In other words the coping would be zirconia and porcelain in this case would be pressed over it. The excess soft tissue that covered the restorative margin of the implant was removed with a diode laser, a pick up PEEK impression cap was placed over the implant abutment (**Picture #15**). Conventional impressions were made with light and medium body polyvinylsiloxane impression material, the cap was picked up in the impression (**Picture #16**),

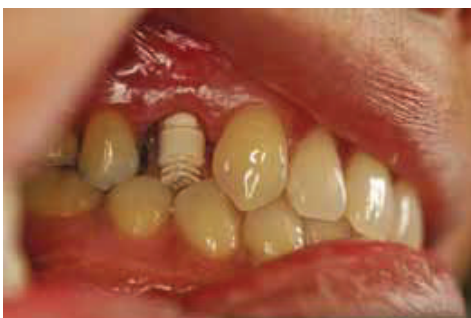

Fig. 15: Impression Cap

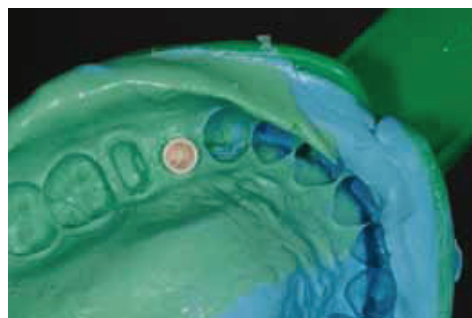


Fig. 16: Impression cap pick-up



Smart designs,  
brave smiles...



Safe solutions for all indications with smart and pure designs.



We exhibit in ACDI 2016 from 26th- 30th January 2016  
find us at : **Hall 1 booth 117**  
**Convention center Ryad Agdal Mogador Marrakech**



**ŞANLILAR Tıbbi Cihazlar Medikal Kimya San. Tic. Ltd. Şti.**

10018 Sk. No:7 ITOB Organize Sanayi Bölgesi Tekeli Menderesi - İZMİR/TÜRKİYE  
Tel: +90 232 799 0304 (pbx) Fax: +90 232 799 0306  
[info@nucleoss.com](mailto:info@nucleoss.com)

**Nucleoss Europe GmbH**

BERLINER ALLEE 47 D-40212 Düsseldorf  
Tel: +49 21191372877 Fax: +49 21154472381  
GSM: +491631844585 [europe@nucleoss.com](mailto:europe@nucleoss.com)

**Nucleoss Erbil**

60 MT Street Zanliyani Near Sharidar Hotel Erbil / Iraq  
Tel: +964 750 6246319  
[erbil@nucleoss.com](mailto:erbil@nucleoss.com)





et un analogue d'implant ont été passés et un modèle a été coulé (**Photos # 17, # 18 et # 19**). Une fois que la couronne a été reçue du laboratoire le défi était de sceller deux céramiques à savoir le pilier et la couronne ensemble d'une manière stable. Le creux de la couronne a été décontaminé (**Photo # 20**) avec Ivoclean (Ivoclar AG, Allemagne) et le pilier de l'implant nettoyé avec de l'alcool.

*an analog placed, soft tissue model made and a stone model was poured (**Pictures #17, #18 and #19**). Once the crown was received from the dental laboratory the challenge was to bond two ceramics namely the abutment and the crown together in a predictable manner. The intaglio of the crown was decontaminated (**Picture #20**) with Ivoclean (Ivoclar AG, Germany) and the abutment cleaned with alcohol.*

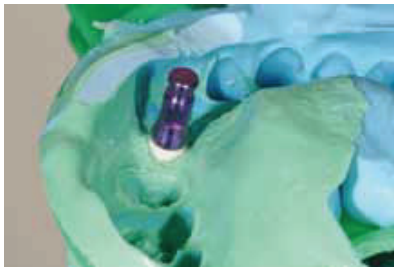

Fig. 17: Analog



Fig. 18: Soft tissue model

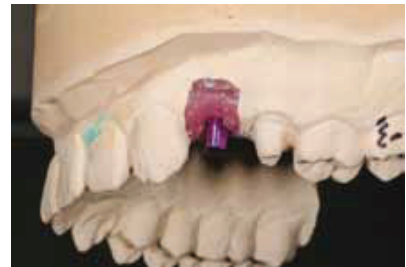

Fig. 19: Stone model

Le pilier et la couronne ont été ensuite traités avec Z-Prime (Bisco, USA) (**Photo # 21**) et reliés de manière permanente avec une résine modifiée et un ciment verre ionomère (**Photo # 22**). La patiente a été satisfaite du résultat esthétique et fonctionnel. Elle est revenue pour un contrôle sans doléance ni incident à signaler. La patiente est revenue également cinq ans après, la restauration et l'implant étaient stables et fonctionnels (**Photo # 23**).

*Both abutment and crown were then primed with Z-Prime (Bisco, USA) (**Picture #21**) and permanently bonded with a resin modified glass ionomer cement (**Picture #22**). The patient was satisfied with the aesthetic and functional outcome of this top-to-bottom metal free tooth replacement; she returned for uneventful post-crown delivery visit and at five years both the restoration and implant were stable and functional (**Picture #23**).*



Fig. 20: Ivoclean



Fig. 21: Z-prime primer

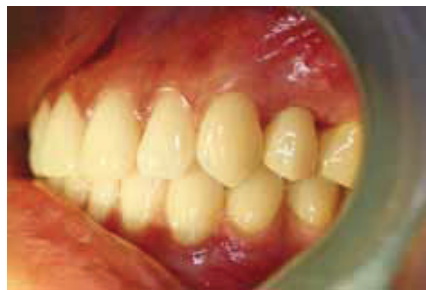

Fig. 22: Crown Delivery

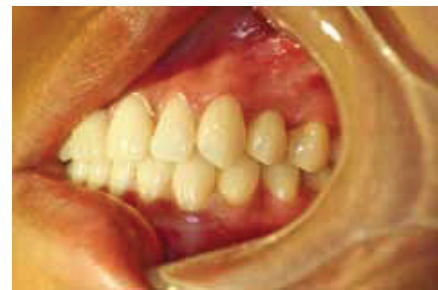

Fig. 23: Crown on implant 5 years

## CONCLUSION :

Les implants dentaires ont été une option très efficace et prévisible pour remplacer les dents manquantes. Le titane et alliages de titane ont longtemps été considérés comme l'étalon-or des matériaux pour l'implantation dentaire. Cependant au fil du temps, le contenu de l'alliage a beaucoup évolué. Le nombre de procédures implantaires effectuées s'est accru exposant ainsi une variété d'individus à la technologie et les matériaux. Il est maintenant bien connu et documenté que les alliages métalliques sont susceptibles à l'oxydation lorsqu'ils sont dans le corps (7) ou dans l'environnement oral. Les produits dérivés de cette oxydation/corrosion peuvent provoquer la toxicité aux métaux, l'échec spontané de l'implant et d'autres problèmes de santé. La recherche de matériaux alternatifs, plus stables et moins toxiques est en cours depuis plusieurs années et aujourd'hui, que ce soit pour l'implantation de restauration ou directe, la biocéramique zircone s'impose comme un matériau acceptable et éprouvé en l'implantologie dentaire. Les implants en zircone en plus de leur stabilité physique et structurelle permettent également d'obtenir des résultats esthétiques supérieurs. Il est donc nécessaire que les cliniciens se familiarisent avec cette évolution non- seulement parce que les matériaux évoluent mais aussi puisqu'il est évident que les patients deviennent de plus en plus avertis vis-à-vis leurs attentes des soins dentaires et médicaux.

## REFERENCES :

- Reference 1: Evrard L. et al. Allergies to dental metals. Titanium: a new allergen. *Rev Med Brux.* 2010 Jan-Feb;31(1):44-9.
- Reference 2: Siddiqi A et al. Titanium allergy: could it affect dental implant integration? *Clin Oral Implants Res.* 2011 Jul;22(7):673-80.
- Reference 3: Chaturvedi TP. An overview of the corrosion aspect of dental implants (titanium and its alloys). *Indian J Dent Res.* 2009; 20(1):91-8.
- Reference 4: Jordi Olive et al. The Periotest method as a measure of osseointegrated implant stability. *Int J Oral Maxillofac Implants* 1990;5:390-400.
- Reference 5: C. Piconi, G. Maccauro. Review Zirconia as a ceramic biomaterial. *Biomaterials* 20 (1999) 1 -25
- Reference 6: Lee S. et al. Peri-implant and systemic release of metallic elements following insertion of a mandibular modular endoprosthesis in *Macaca fascicularis*. *Acta Biomater.* 2009 Nov; 5(9):3640-6.
- Reference 7: Weingart D. Titanium deposition in regional lymph nodes after insertion of titanium screw implants in maxillofacial region. *Int J Oral Maxillofac Surg.* 1994; 23 :450-2.

## CONCLUSION :

*Dental implants have been a very successful and predictable option to replace missing teeth. Titanium and titanium alloys have long been considered the gold standard of materials for dental implantation. However over time, the alloy contents, more procedures have been performed, thereby exposing a variety of people to the technology and the materials. It is now well known and documented that metal alloys will over time in the body (7) or oral environment be oxidized and the products of this oxidation/corrosion can cause metal toxicity, spontaneous implant failure and other health problems in the host. The search for alternative, more stable and less toxic materials has been ongoing and today whether it be for restorative or direct implantation, bioceramics especially zirconia is an acceptable and proven material in dental implantology. Zirconia implants above their physical and structural stability also allow for superior red and white aesthetics compared to titanium and titanium alloy implants and abutments. It is therefore necessary that clinicians become familiar with this evolution as it appears our patients are increasingly educated, more informed and particular with regards to their requests and expectations from dental and medical care.*